

Դե ք Գյումրիի փառափառներ  
Մամիկ Բաղասանյան/Կ  
Շիրակի Տարսի Գյումրի  
փառափ Բեակից Բաղասան  
Խանրից

098466388

Պ/Սմմ


Խանրիկի պարուն Ս Բաղասանյան Խանրիկի ԵՏ  
Զեյ Բեակեանյանի ազակցութունը ցուցաբերելի  
Ինչ Երեխայի Բոսժանի Խանրիկի: Պարսի  
Բոսիկ Խանրիկ Բաղասան, 5 ցուցեկան Ե  
Ե ցուցաբերում Ե Երեխայի փառսկեղով:


Ես Գրեմիս ԵՏ Բեակեանյանի Զեյի Կար  
թյան Տեղ, առթանի ԵՏ Ե արքան ԵՏ  
Փարսանյան Բեակարանի: Բեակեանյան  
Բոսիկ Տեղացի ԵՏ Երեխայի Բոսժանի  
Խանրիկի, պարս Խանրիկ ԵՏ Զեյ  
Խանրիկի Բեակեանյանի ազակցել ինչ:

Պ/Սմմ Կ. Բաղասան



16040091988400







# WIGMORE CLINIC

Բալիսը Միասին  
Let Us Walk Together

Կարեն ԲՈԼՈՅԱՆ  
մանկական օրթոպեդ  
Garen KOLOYAN, MD  
pediatric orthopedic surgeon  
g.koloyan@wigmoreclinic.am

Հայկ ԱՎԱԳՅԱՆ  
օրթոպեդ, սպորտային մեդիցինայի  
Hayk AVAGYAN, MD  
orthopedic surgeon, sport medicine  
h.avagyan@wigmoreclinic.am

Ֆրանսուա ԱՆԹՈՆԻԱՆ  
մանկական օրթոպեդ  
Francois ANTOUNIAN, MD  
orthopedic surgeon  
f.antounian@wigmoreclinic.am

Արա ԱՆՏԱՐԱՆՅԱՆ  
մանկական օրթոպեդ  
Ara ANTARANYAN, MD  
pediatric orthopedic surgeon  
a.antaranyan@wigmoreclinic.am

Լևոն ԴԱՎՅԱՆ  
ռադիոլոգ  
Levon DAVTYAN, MD  
radiologist  
l.davtyan@wigmoreclinic.am

Էդուարդ ԱԴԻՅԱՆ  
անոթային վիրաբույժ  
Eduard AGHIYAN, MD  
vascular surgeon  
e.aghiyan@wigmoreclinic.am

Տիգրան ԴԱՉԱՐՅԱՆ  
անսթեզիոլոգ-ռեանիմատոլոգ  
Tigran GHAZARYAN, MD  
anesthesiologist-reanimatologist  
t.ghazaryan@wigmoreclinic.am

Արամայիս ԳԱԼՈՒՄՅԱՆ  
ինտերվենցիոն ռադիոլոգ  
Aramayis GALUMYAN, MD  
interventional radiologist  
a.galumyan@wigmoreclinic.am

Մարգարիտա ՆԵՐՍԻՍՅԱՆ  
ՈՒՅՅ ԲԺԻՇԿ  
Margarita NERSISYAN, MD  
ultrasound doctor  
m.nersisyan@wigmoreclinic.am

Զավեն ԲՈԼՈՅԱՆ  
մանկական օրթոպեդ  
Zaven KOLOYAN, MD  
pediatric orthopedic surgeon  
z.koloyan@wigmoreclinic.am

Գլխավոր Բիլինգ ԺԱՐ  
Գրեյսիս Կողոզ 56 շենք  
Երևան 00013 Բալաստան  
info@wigmoreclinic.am  
www.wigmoreclinic.am  
37412345678  
37493023023

Wigmore Clinic CJSC  
56 Pushkin street  
Yerevan, 0001, Armenia

Ամիս/ամսաթիվ 26.02.2019թ. Հետազոտության N-ը 1102

Ա.Ա.Հ. Բալոյան Գոհար Հակոբ

Տարիք 20.11.2013թ. – 5 տ. Բժիշկ Թամամյան Գ. Հ.

## ԿՐԾՔԱՎԱՆԴԱԿԻ, ՈՐՈՎԱՅՆԻ, ԿՈՆՔԻ ՄՍԿՏ

Կլինիկական տվյալներ, ախտորոշումը, խնդիրը – 25.02.2019թ. – ի ՌԻՉԶ – ով աջ երիկամի գոյացություն:

Տեխնիկական տվյալներ – աքսիալ, MPR, DLP – 220.1 մԳրամ, ճառագայթային էֆֆեկտիվ դոզա – 3.05 մՋվ, 1 սկանավորում – ն/ե Omnipaque 350 կոնտրաստային նյութի ներարկմամբ, առանց անեսթեզիայի:

Նկարագրություն: ԿՏ – կտրվածքների վրա աջ երիկամի շրջանում հսկա հետերոգեն ծավալային գոյացություն՝

- Երիկամի միջին – կողմնային սահմաններից դուրս աճով,
- կոնտրաստային նյութի ոչ հոմոգեն կուտակմամբ,
- աքսիալ կտրվածքների վրա՝ 8.2 x 7.4 սմ, կրանիոկաուդալ 10.0 սմ (L1 – S1 մակարդակ) 10.0 սմ,
- Կրակալուսներ չեն դիտվում,
- Աջից հետորոմբայինամգային՝ հարեքիկամային (մակերիկամի ընդգրկմամբ), գոյացության էկստրակապսուլյար տարածում՝ կրանիոկաուդալ 18.1 սմ և ավել,
- Վերլյարդային, Մորիսոնի, դուզլայան տարածություններում ոչ արտահայտված հեղուկի առկայություն,
- Գոյացությունն ունի ծավալային ազդեցություն՝ աջ երիկամի միջային հատվածը դեպի միջայնորեն, լյարդի դեպի վեր տեղաշարժմամբ,
- Երիկամի շուրջ տարածվածության հաշվին գոյացությունն անցնում է միջին գծից դեպի ձախ շուրջ 0.6 սմ,
- Աջ երիկամային երակը կոմպրեսված, տեղ – տեղ կոնտրաստային դեֆեկտով,
- Ստորին սիներակի կոնտրաստավորման դեֆեկտ չի հայտնաբերվում,
- Երկու կողմից երիկամի դրուսքի, արտոկլավալ մեծացած, փոփոխված ավշային խանգոցներ մինչև 0.7 սմ կարճ առանցքով,
- Թորքում, լյարդում, ընդգրկված ոսկրերում, մկանքներում, օրգաններում, համակարգերում, առանց տեսանելի երկրորդային ախտահարումների,
- Պերիտոնգերում հեղուկ չի հայտնաբերվում:

Աջ երիկամի չափերը՝ 8.3 x 3.6 սմ, ֆուկցիաները՝ անորոշված են:

1	1
2	2
3	3
4	4
5	5
6	6
7	7
8	8
9	9
10	10
11	11
12	12
13	13
14	14
15	15
16	16
17	17
18	18
19	19
20	20
21	21
22	22
23	23
24	24
25	25
26	26
27	27
28	28
29	29
30	30
31	31
32	32
33	33
34	34
35	35
36	36
37	37
38	38
39	39
40	40
41	41
42	42
43	43
44	44
45	45
46	46
47	47
48	48
49	49
50	50
51	51
52	52
53	53
54	54
55	55
56	56
57	57
58	58
59	59
60	60
61	61
62	62
63	63
64	64
65	65
66	66
67	67
68	68
69	69
70	70
71	71
72	72
73	73
74	74
75	75
76	76
77	77
78	78
79	79
80	80
81	81
82	82
83	83
84	84
85	85
86	86
87	87
88	88
89	89
90	90
91	91
92	92
93	93
94	94
95	95
96	96
97	97
98	98
99	99
100	100



## WIGMORE CLINIC

Բայիենք Միասին  
Let Us Walk Together

### Կարեն ԶՈԼՈՅԱՆ

մանկական օրթոպեդ  
Garen KOLOYAN, MD  
pediatric orthopedic surgeon  
g.koloyan@wigmoreclinic.am

### Հայկ ԱՎԱԳՅԱՆ

օրթոպեդ, սպորտային վնասվածքաբան  
Hayk AVAGYAN, MD  
orthopedic surgeon, sport medicine  
h.avagyan@wigmoreclinic.am

### Ֆրանսուա ԱՆԹՈՆԻԱՆ

վնասվածքաբան օրթոպեդ  
Francois ANTOUNIAN, MD  
orthopedic surgeon  
f.antounian@wigmoreclinic.am

### Արա ԱՆՏԱՐԱՆԻԱՆ

մանկական օրթոպեդ  
Ara ANTARANYAN, MD  
pediatric orthopedic surgeon  
a.antaranyan@wigmoreclinic.am

### Լևոն ԴԱՎԻԴՅԱՆ

ռադիոլոգ  
Levon DAVTYAN, MD  
radiologist  
l.davtyan@wigmoreclinic.am

### Էդուարդ ԱԳԻՅԱՆ

անոթային վիրաբույժ  
Eduard AGHIYAN, MD  
vascular surgeon  
e.aghiyan@wigmoreclinic.am

### Տիգրան ԴԱԶԱՐԻԱՆ

անեսթեզիոլոգ-ռեանիմատոլոգ  
Tigran GHAZARYAN, MD  
anesthesiologist-reanimatologist  
t.ghazaryan@wigmoreclinic.am

### Արամայիս ԳՍԼՈՒՄՅԱՆ

ինտերվենցիոն ռադիոլոգ  
Aramayis GALUMYAN, MD  
interventional radiologist  
a.galumyan@wigmoreclinic.am

### Մարգարիտա ՆԵՐՍԻՍԻԱՆ

ՈՒՉԻ բժիշկ  
Margarita NERSISYAN, MD  
ultrasound doctor  
m.nersisyan@wigmoreclinic.am

### Զավեն ԶՈԼՈՅԱՆ

մանկական օրթոպեդ  
Zaven KOLOYAN, MD  
pediatric orthopedic surgeon  
z.koloyan@wigmoreclinic.am

### Ուրգմոր Զիլինա ՓԲԸ

Ուրշինի փողոց 56 շենք  
Երևան 0001, Հայաստան  
info@wigmoreclinic.am  
www.wigmoreclinic.am  
+374 12345678  
+374 93023023

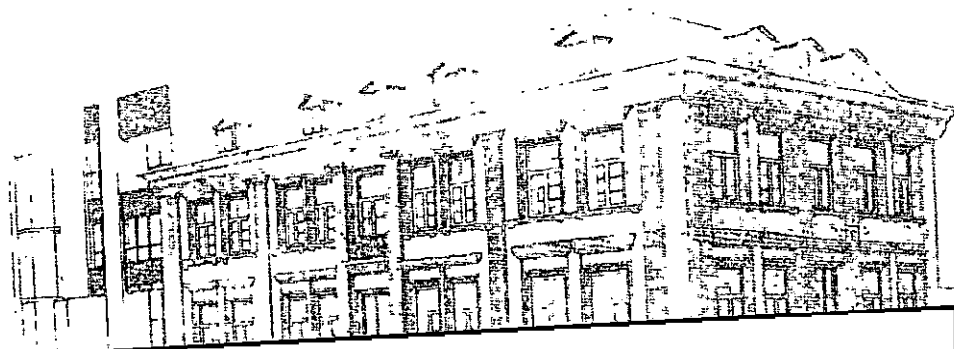Wigmore Clinic CJSC  
56 Pushkin Street

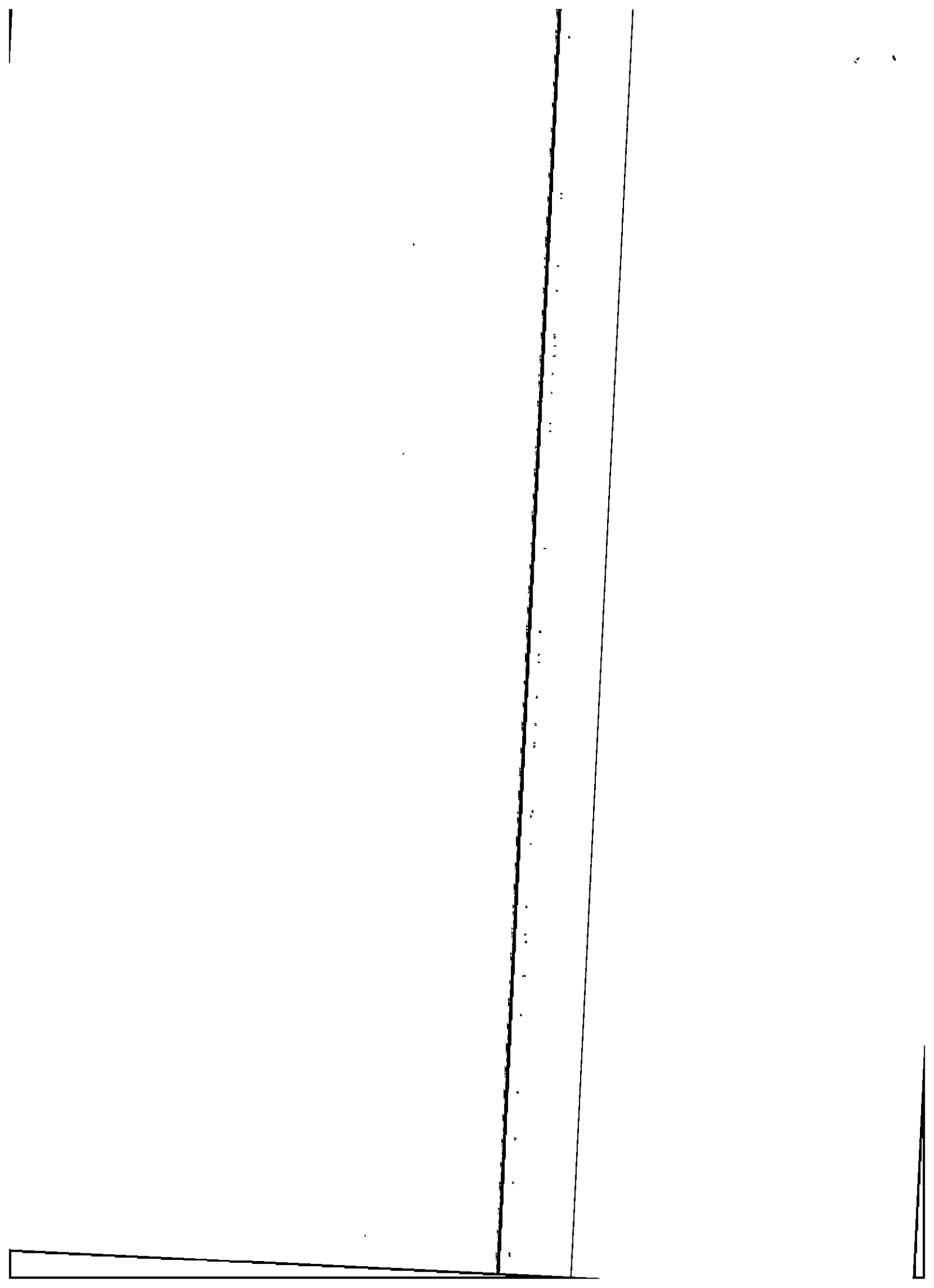
Եզրակացություն: ԿՏ – պատկերը՝ աջ երիկամի գոյացություն (Վիլմսի ուռուցք), էքստրակապսուլար պատռվածքով – IIIc°,


- Ուռուցքի արտահյատված էքստրակապսուլյար պատռվածք, որովայնամզային տարածումով,
- Ոչ արտահայտված ասցիտ,
- Աջ երիկամային երակը կոմպրեսված, տեղ – տեղ կոնտրաստային դեֆեկտով,
- Երկու կողմից երիկամի դրոնքի, աորտոկավալ երկրորդային լիմֆադենոպաթիա,
- Թոքերում, լյարդում, ընդգրկված ոսկրերում առանց տեսանելի երկրորդային ախտահարումների հայտնաբերման:

Բժիշկ – ռադիոլոգ

Դավթյան Լևոն Գ.







ՏԳՆԱԾ Է ԼՈՒՆԱԳԵԼ  
AP № 03893

ԾԱՆՈՒԹԱՅԻՆ ՎԿԱՅԱՐԱՆ

Քաղաքացի **ԳՈՀԱՐ**  
**ՀԱԿՈՔ ԲԱԼՈՅԱՆ** (ամուսին)  
ծնվել է **2013** թ. **11** « **20** »-ին ՀՀ **ՇԻՐԱԿ** (մարզ)

**ԳՅՈՒՄՐԻ**  
(հաղափ, գյուղական համայնք)  
որի մասին ծննդյան վերաբերյալ ակտեր գրանցման գրքում  
**2013** թ. **12** « **4** »-ին կասարկել է № **1509** գրանցումը

Օնոդները  
**ՀԱԿՈՔ**  
(ամուսին)  
**ԶԱԿԵՆ ԲԱԼՈՅԱՆ**  
հայրամուսին, արգանդունը)  
**ՀԱՅ**  
Ազգությունը ...

**ՆԱԶԵԼԻ**  
(ամուսին)  
**ՄՅԱՆՆԻԿ ԶԱՔԱՐՅԱՆ**  
հայրամուսին, արգանդունը)  
**ՀԱՅ**  
Ազգությունը

Ծնվել է **ԳՅՈՒՄՐԻ**  
(հաղափազական կացության ակտեր)  
**ՔԱՐԱՍԲԱՅԻՆ ԲԱՅԻՆ**  
(հայրամուսին, ամուսնունը)  
**2013** թ. **12** « **4** »-ին



304079

*[Handwritten signature]*

1	2	3	4	5	6	7	8	9	10	11	12	13	14	15	16	17	18	19	20	21	22	23	24	25	26	27	28	29	30	31	32	33	34	35	36	37	38	39	40	41	42	43	44	45	46	47	48	49	50	51	52	53	54	55	56	57	58	59	60	61	62	63	64	65	66	67	68	69	70	71	72	73	74	75	76	77	78	79	80	81	82	83	84	85	86	87	88	89	90	91	92	93	94	95	96	97	98	99	100
---	---	---	---	---	---	---	---	---	----	----	----	----	----	----	----	----	----	----	----	----	----	----	----	----	----	----	----	----	----	----	----	----	----	----	----	----	----	----	----	----	----	----	----	----	----	----	----	----	----	----	----	----	----	----	----	----	----	----	----	----	----	----	----	----	----	----	----	----	----	----	----	----	----	----	----	----	----	----	----	----	----	----	----	----	----	----	----	----	----	----	----	----	----	----	----	----	----	----	-----



ՀԱՅԿԱՅԻՆ ԲԱՐՈՋԱՆԵՐԻ  
ԲԱՆԴԱՅԻՆ ԿԵՆՏՐՈՆ

WITNESS MY HAND AND SEAL OF THE OFFICE OF THE ATTORNEY GENERAL, STATE OF TEXAS, THIS 14th DAY OF MAY, 1964.

*[Signature]*


\_\_\_\_\_  
 ATTORNEY GENERAL

PASSPORT  
P  
TYPE  
(SURNAME(S))  
ARM  
AP0634351

HAZARD  
NATIONALITY  
REPUBLIC OF KAZAKHSTAN

REPUBLIC OF ARMENIA  
DATE OF ISSUE 09.01.2026  
DATE OF EXPIRY

24 NOV 1964  
ED:R  
AUTHORITY

[illegible]



ԱՆՁԱՊԱՏԻՔԻ ՕՏԱՆՈՒԿՐԵՑԱՆ  
ՊԵՏՈՒԹՅՈՒՆՆԵՐՈՒՄ  
ՊԱՌԵՐԱՍԱՆ Է ՄԴՈՋԵԼ

PASSPORT IS VALID FOR FOREIGN  
COUNTRIES UNTIL

29 11 2018

ՆՇՈՒՄՆԵՐ OBSERVATIONS 5

Ծննդյան օր	016
Մեկնելու օր	2.6.18
24.01	103
2014 թվականից	

